

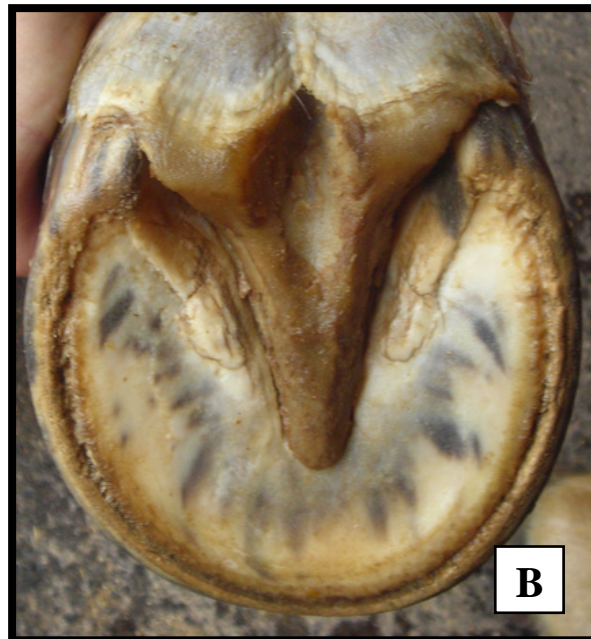
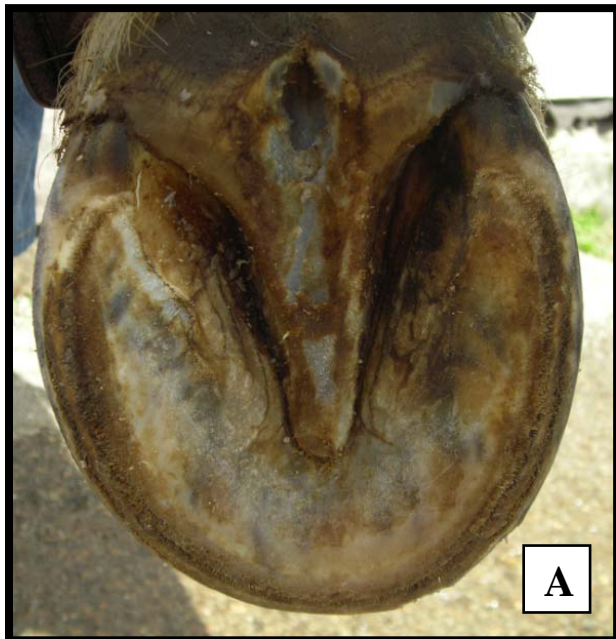
Behandling av "Sur Stråle" ved å desinfisere med OXINE^{AH}.

Bildene viser et eksempel på en hov med sur stråle som ble desinfisert med OXINE^{AH}.

På bilde[A] ser vi hvordan hovens stråle så ut før behandlingen startet, og på bilde B ser vi resultatet etter ca. 3 ukers behandling. Behandlingen skjer ved at man en gang pr. dag lar hoven "soakes" i en aktivert løsning med en konsentrasjon på ca. 500 ppm. i 10 – 15 minutter.

Løsningen som inneholder en liten mengde med kloridoksid gass trenger inn i strålen og desinfiserer vevet. For å vedlikeholde strålens tilstand kan man foreta en behandling på 1-2 dager månedlig.

Eksempel 1



Etter behandlingen ga hestens eier denne tilbakemeldingen:

Jeg har fått erfare at det er mange biter som skal pusles riktig for at en hest skal være velfungerende, og ikke minst erfart hvor mye friske stråler har å bety!

Om man har hesten med eller uten sko må strålene være sunne, men med en barfot hest merkes det veldig fort om strålene ikke er ok.

Egen erfaring var at jeg merket at hesten ikke hadde lyst til å trække til hverken på grov grus eller dyp sand. På asfalt og harde jorder gikk hesten fint.

Fra å ha hatt fin landing med hel først - ble det nå litt mer tålanding som resulterte i at træl-området i tåa ble slitt og at den også ble sårbent.

Ikke alt av dårlig stråle lukter «surt» leste jeg et sted. At sur stråle lukter, men sopp lukter ikke. Stråleforene var liksom litt bunnløse med et fint lite gråhvitt pulver der.. Sopp?...

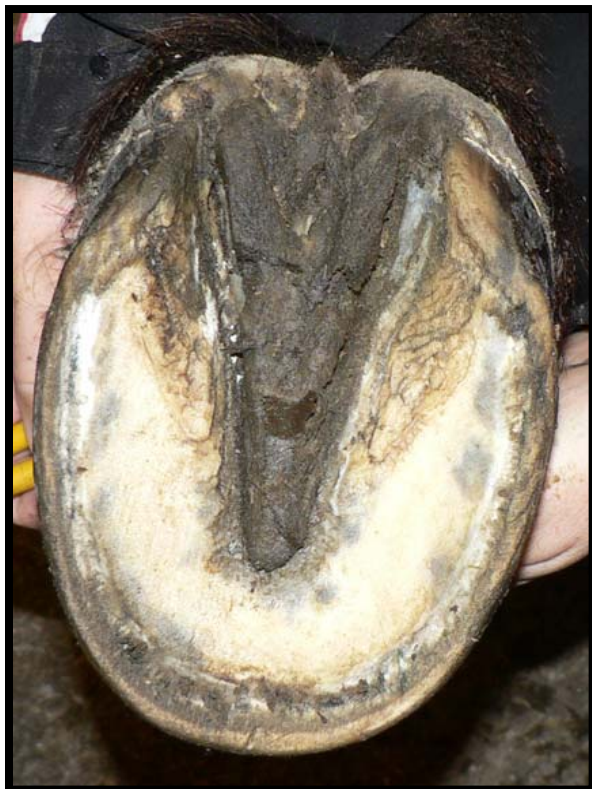Magefølelsen begynte å fortelle meg at det var her i strålen at roten til at den var øm satt, og at jeg måtte lete etter virkemiddel som tok knekken på det vonde i strålene. Men det måtte jo ikke ta knekken på alt!, så her kom OXINE^{AH} inn:

Har erfart at det etter en kur på 3 uker vokser fin sunn og ny stråle.

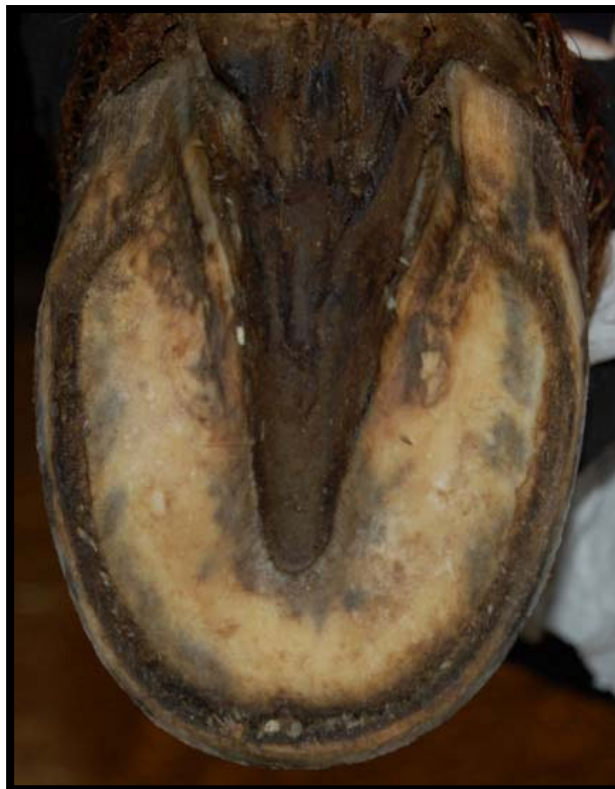Den tredje uken med behandling er jeg usikker på om var nødvendig, men kanskje greit for å være sikker...

Vil nå fortsette med en månedlig "soaking" med OXINE^{AH} bare sånn for sikkerhets skyld.

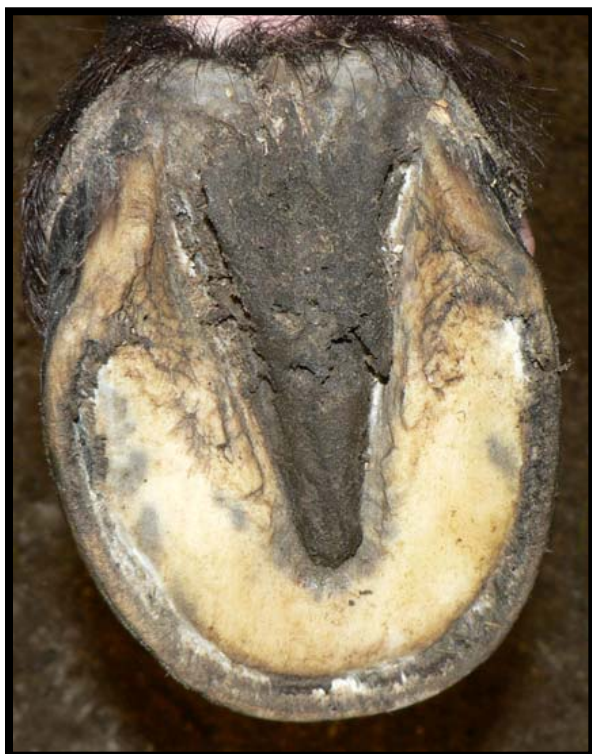Eksempel 2



Før



Etter



Bildene viser eksempel på hovens beskaffenhet før og etter "soaking" med OXINE^{AH} i ca. 3 uker.